（1）公益社団法人日本口腔インプラント学会認定専門歯科衛生士認定申請書

公益社団法人日本口腔インプラント学会認定
専門歯科衛生士認定申請書（2025年度版）注釈付き

公益社団法人日本口腔インプラント学会理事長　殿

申請年月日　2025　年　　月　　日

公益社団法人日本口腔インプラント学会認定専門歯科衛生士制度による資格を取得致したく、必要書類を添えて申請致します。

＜＜受験者誓約書＞＞

私は、公益社団法人日本口腔インプラント学会倫理規程に則り、口腔インプラント治療の介助又はメインテナンスを行うことを通して口腔インプラント治療の一翼を担うことを誓います。また、インプラント専門歯科衛生士制度規程第13条の各号に該当する場合には、速やかにインプラント専門歯科衛生士認定証を返却することを誓います。

ふりがな 申請者名		会員番号	
住所			
電話番号		E-mail	

必ず連絡の取れるアドレスを記入すること

＜＜在職機関所属長の推薦書・在籍証明書＞＞電子署名することで有効となります。

本申請者は、公益社団法人日本口腔インプラント学会　認定専門歯科衛生士としてふさわしい人格をそなえ、十分な学識と技能を有しているのでここに推薦致します。また、本医療機関に上述の期間在籍していることを証明致します。

所属長名	受験者が入力してください。
※所属長が、推薦者を兼ねる場合は、ここにチェックしてください→　☐	
所属機関名	受験者が入力してください。
所在地	受験者が入力してください。
在籍期間	受験者が入力してください。 年　月　日　から　年　月　日（現在）

クリックするとチェックが入ります

＜＜専門医の推薦書＞＞電子署名することで有効となります。

本申請者は、公益社団法人日本口腔インプラント学会　認定専門歯科衛生士としてふさわしい人格をそなえ、十分な学識と技能を有しているのでここに推薦致します。

推薦者名 （口腔インプラント専門医）	受験者が入力してください。

必要書類

（1）公益社団法人日本口腔インプラント学会認定専門歯科衛生士認定申請書

（2）試験審査料納入済領収書（画像を貼り付けまたはPDF添付）

（3）履歴書

（4）日本国歯科衛生士免許証（画像を貼りつけまたはPDF添付）

（5）学術大会参加記録、インプラント専門歯科衛生士教育講座受講記録（会員マイページより該当ページ画像を貼りつけまたはPDF添付）

（6）症例報告書（症例1～症例3）および、症例写真

*年号は西暦を入力してください。

（発行方法）会員マイページログイン→
登録情報閲覧　→大会参加情報
→PDF発行ボタンをクリック

（2）試験審査料納入済領収書（画像を貼り付けまたはPDF添付）

領収書の画像を貼り付けるか、スキャン画像のPDFページに差し替える

（3）履歴書

履　歴　書

顔写真
（カラー）

年号は西暦で記入すること

ふりがな 氏　名		にほんこうくういんぷらんと 日本口腔インプラント	男 - 女	年　　月　　日生
現住所				
年	月	学　　歴		
○○○○ ○○○○	○○ ○○	○○短期大学・△△歯科衛生士専門学校　歯科衛生士科卒業 歯科衛生士登録（第○○○○○号）		
年	月	職　　歴		
2000年 2015年	4月 10月	新宿歯科大学インプラント科 東京都歯科医院 現在に至る		
年	月	学会及び社会における活動		
2010	4	公益社団法人日本口腔インプラント学会会員		
年	月	賞　　罰		
本会入会年月日		2010年　4月　1日　～　現在（継続○年○か月）		

インプラント治療の介助又はメインテナンスに携わった医療機関を　わかり易く記入すること
フリーランスの場合も同様
（1）の在籍証明書と日付が一致すること

上記の通り相違ありません。

年　　月　　日

氏　名

（4）日本国歯科衛生士免許証（画像を貼りつけまたはPDF添付）

免許証の画像を貼りつけるか、
スキャン画像のPDFページに差し替える

（5）学術大会参加記録、インプラント専門歯科衛生士教育講座受講記録

該当ページの画像を貼りつけるか、
スキャン画像のPDFページに差し替える

大会講座出席情報

		支部	○○○

年度	本部学術大会	本部学術大会 教育講座	東・北支部 大会	東・北支部 教育講座	関・甲支部 大会	関・甲支部 教育講座	中部支部 大会	中部支部 教育講座	近・北支部 大会	近・北支部 教育講座	中・四支部 大会	中・四支部 教育講座	九州支部 大会	九州支部 教育講座	五回WC出欠	五回WC受講	関東25出欠	関東25講	（本部・支部大会以外で開催分）専門医教育講座	年出欠計
1998	1																			1
2004					1															1
2008													1	1						2
2009					1	1														2
2010	1	1																		2
2011	1	1																		2
2012	1	1																		2
2013	1	1	1	1																4
2014	1	1																		2
2015	1	1																		2
2017	1	1																		2
2019	1	1							1	1										4
2021									1											1
2022	1																			1
2023					1															1
2024		1																		1
合計	10	9	1	1	3	1			2	1			1	1						30

（６）症例報告書（症例１～症例３）および、症例写真

受験者チェックシート

以下の書類がそろっているか提出前に必ず確認してください。

クリックするとチェックが入ります

チェック欄	提出書類タイトル
□	症例報告書１
□	症例１：術前 口腔内写真・パノラマエックス線写真
□	症例１：メインテナンス 口腔内写真・パノラマエックス線写真
□	症例報告書２
□	症例２：術前 口腔内写真・パノラマエックス線写真
□	症例２：メインテナンス 口腔内写真・パノラマエックス線写真
□	症例報告書３
□	症例３：術前 口腔内写真・パノラマエックス線写真
□	症例３：メインテナンス 口腔内写真・パノラマエックス線写真

症例報告書１**※専門医・所属長の先生は内容を精査したうえで電子署名を行ってください。**

症例１	1957年　　6月生	男・女	67才	
インプラント埋入部位	○○部		欠損形態	中間歯・遊離端 無歯顎・その他
初診	年月日	2000年　11月　22日	介助の有無	有・無
インプラント埋入手術	年月日	2002年　6月　4日	介助の有無	有・無
最終補綴	年月日	2002年　10月　24日	介助の有無	有・無
メインテナンス移行日	年月日	2002年　10月　24日	担当の有無	有・無
最新メインテナンス	年月日	2011年　9月　25日	担当の有無	有・無

主訴	・歯肉からの出血　・歯がなくてかめない ・見た目が悪い
症例の概要	歯肉出血と○○部の欠損治療を主訴に来院した．歯周病が中等度に進行しており歯周基本治療を先行させた．歯周ポケットやプラークコントロールの改善後，○○部に2本インプラント体の埋入手術を行い，術後約3か月後に二次手術，その後1か月目に上部構造を装着した．3か月ごとのメインテナンスを行い，現在上部構造装着後5年を経過し良好である．
治療に携わった内容 検査 指導 介助 メインテナンス 口腔内管理等について	初診時からメインテナンスまで担当した．インプラント体埋入手術に先行した歯周基本治療を開始した.初診時のPlaque control record(PCR)は46.7%であったが，再評価時には8.7%まで改善した．浸潤麻酔下での Scaling と Root Planing を中心に約1年間かけ歯周病治療を行い，プラークコントロールの確立と深い歯周ポケットの除去とを行った. インプラント治療移行に際しインプラント治療の治療後も歯周病を含めた口腔管理の必要性などを説明し同意を得た．2002年6月3日手術前のスケーリングと口腔内清掃，手術に際しての注意事項を説明した．2002年6月4日○○部のインプラント埋入手術の介助を行った. 手術室の準備から器具の滅菌消毒まで行い，第一助手と治癒後の口腔内管理を担当した. 2002年10月24日最終補綴後のブラッシング指導を行い，歯周病の管理の含めた3か月ごとのメインテナンスに移行した.
考察 （経過良好と判断できる判定基準）	この症例を通し歯周病が中等度に進行していても歯周病治療を行い口腔内環境が整えば，インプラント治療が可能になる事がわかった．また歯周病治療を通じて患者との十分なコミュニケーションと信頼関係が出来た事により比較的スムーズにインプラント治療やメインテナンスに移行できた．今後も咬合の変化に注目すると共に歯周病を含めたメインテナンスを継続し口腔内環境を整えて行くことがインプラントを長期保存していくために必要不可欠であると考える.

※フォントは MS 明朝，11 ポイントでパソコン入力して下さい．1,000 字以内に収めて下さい.
※性別・欠損形態・介助担当の有無の選択箇所は下線を引いて下さい.

所属長の先生は内容を精査したうえで電子署名を行ってください。

歯式はFDI方式に統一してください。

日付はすべて西暦で記入すること。

複数の部位に埋入した場合は症例の概要にその旨を記載すること。

症例１	1957年　6月生		男・女	67才	
インプラント埋入部位	○○部			欠損	中間歯・遊離端
初診	日	2000年　11月		介助の有無	有・無
		2002年　6月　4日		介助の有無	有・無
		2002年　10月　24日		介助の有無	有・無
メインテナンス移行日	年月日	2002年　10月　24日		担当の有無	有・無
最新メインテナンス	年月日	2011年　9月　25日		担当の有無	有・無

主訴	・歯肉からの出血　・歯がなくてかめない ・見た目が悪い
症例の概要	歯肉出血と○○部の欠損治療を主訴に来院した．歯周病が中等度に進行しており歯周基本治療を先行させた．歯周ポケットやプラークコントロールの改善後，○○部に2本インプラント体の埋入手術を行い，術後約3か月後に二次手術，[illegible]月目に上部構造を装着した．3か月ごとのメインテナンスを行い，現在上[illegible]
介助 メインテナンス 口腔内管理等について	[illegible]た．インプラント体埋入手術に先行した歯周基[illegible]ntrol record(PCR)は46.7%であったが，再評価[illegible]での Scaling と Root Planing を中心に約1年[illegible]ントロールの確立と深い歯周ポケットの除去とを[illegible]ント治療の治療後も歯周病を含めた口腔管理の必要性などを説明し同意を得た．2002年6月3日手術前のスケーリングと口腔内清掃，手術に際しての注意事項を説明した．2002年6月4日○○部のインプラント埋入手術の介助を行った． 手術室の準備から器具の滅菌消毒まで行い，第一助手と治癒後の口腔内管理を担当した． 2002年10月24日最終補綴後のブラッシング指導を行い，歯周[illegible]管理の含めた3か月ごとのメインテナンスに移行した．
考察 （経過良好と判断できる判定基準）	この症例を通し歯周病が中等度に進行していても歯周[illegible]行い口腔内環境が整えば，インプラント治療が[illegible]を通じて患者との十分なコミュニケーション[illegible]ズにインプラント治療やメインテナンスに移[illegible]共に歯周病を含めたメインテナンスを継続し[illegible]トを長期保存していくために必要不可欠であると考える．

複数の部位に埋入しても、一口腔単位の管理を基本とするため1症例とする。
必ず最終補綴物装着から2年以上経過したメインテナンス症例を提出すること。
最新メインテナンスが最終補綴装着より2年以上経過していること。

実際に歯科衛生士として患者に行った処置、学んだことを1000字以内（概要から考察まで）・枠内にまとめる。

※フォントは MS 明朝，11 ポイントでパソコン入力して下さい．1,000 字以内に収めて下さい．
※性別・欠損形態・介助担当の有無の選択箇所は下線を引いて下さい．

症例１【術前】口腔内写真：20〇〇年〇月〇日 パノラマエックス線写真：20〇〇年〇月〇日	
申請者氏名	〇〇　〇〇

ミラー像は反転させること

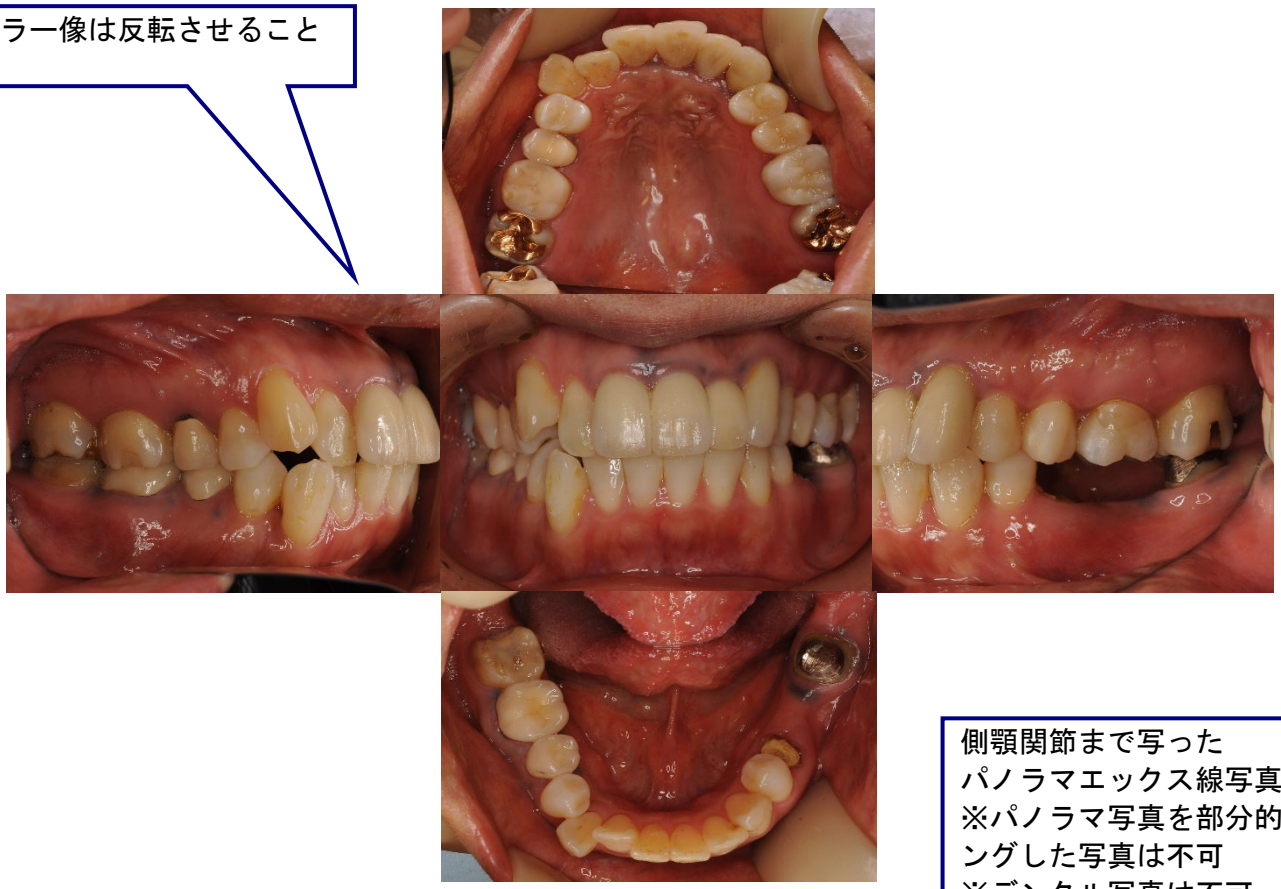

側顎関節まで写った
パノラマエックス線写真が必要
※パノラマ写真を部分的にトリミングした写真は不可
※デンタル写真は不可

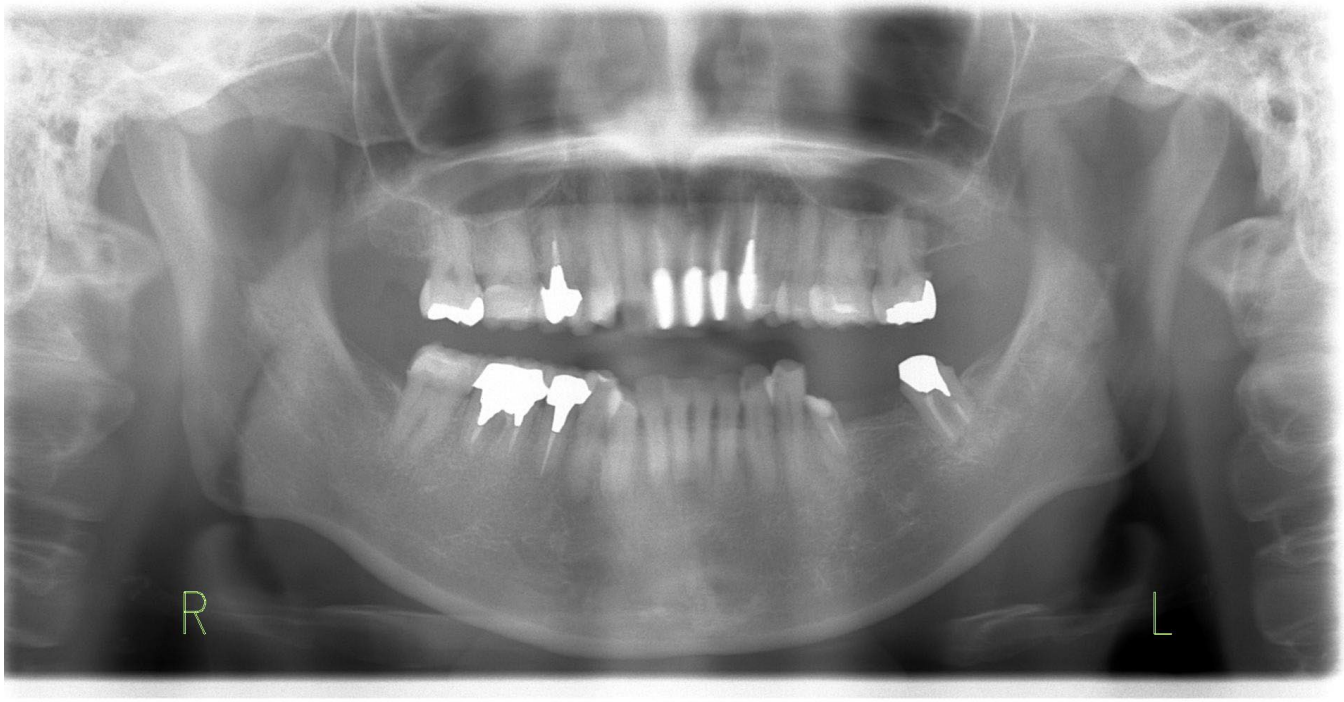

症例１【メインテナンス】口腔内写真：20〇〇年〇月〇日 パノラマエックス線写真：20〇〇年〇月〇日	
申請者氏名	〇〇　〇〇

メインテナンスの写真は、最終補綴物装着後2年以上経過した写真が必要。
メインテナンス時の口腔内管理状況が分かる写真が望ましい。
※原則直近のもの（最新メインテナンスから1年以内が望ましい）

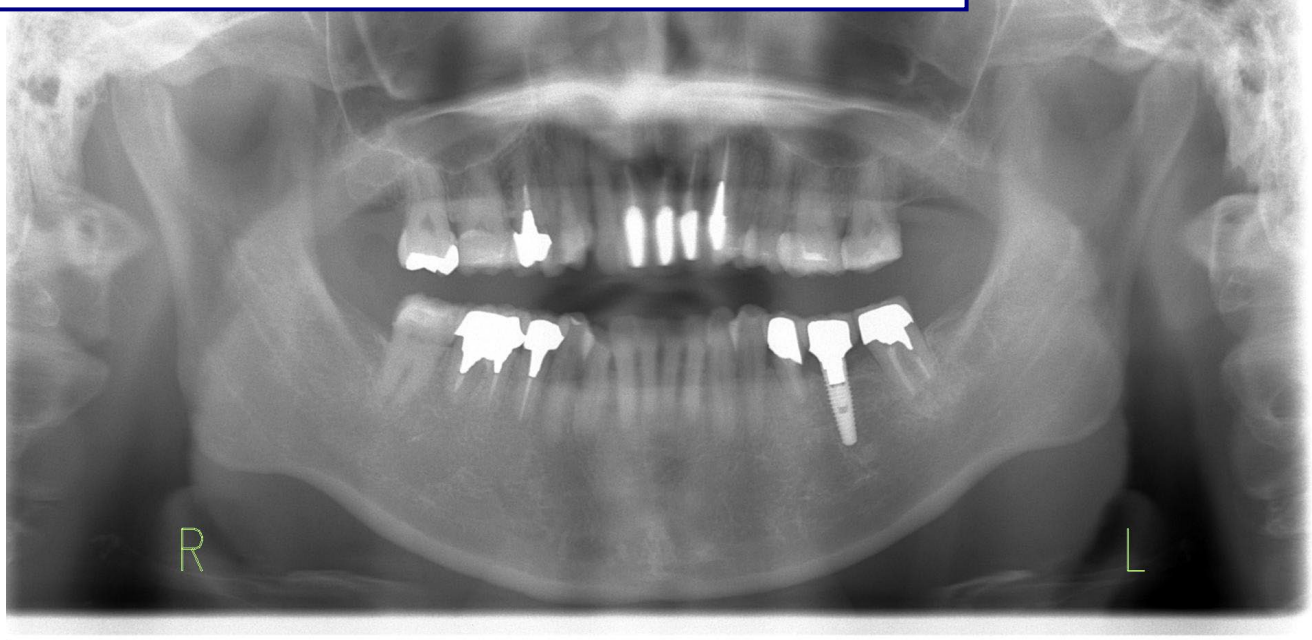

症例写真について　（注意事項）

1. インプラント治療を施行した部位がわかる術前の口腔内カラー写真であること。
正面観・左右側面観・上下顎咬合面観の５枚法とする。残存歯を含めた全歯マージン部の歯肉の状態が判別できる写真であること。ポンティックやプロビジョナルクラウンなどが装着されている写真は不可。インプラント埋入部位の歯肉粘膜が確認できる写真であること。

2. 術前およびメインテナンス時（最終補綴物を装着して２年以上経過）のパノラマエックス線写真はコントラストの良いもの。ピアス等の装着によって画像が不鮮明になっていないもの。CTデータやフィルムを使用する場合はトリミングに注意する。両側の顎関節が写っていることが原則です。
機種によっては顎関節が切れてしまう（写らない）場合には、使用機種名をエックス線写真に付記してください。

3. 術前のパノラマエックス線写真とは、インプラント治療部位に歯のない状態を指します（但し、抜歯即時埋入は除く）。歯のある場合は、当該部位の歯のないデンタルエックス線写真、またはCT等を添付して下さい。

4. メインテナンス時の口腔内写真は、インプラント治療を施行した部位の術後（最終補綴物を装着して２年以上経過）の口腔内カラー写真であること。正面観・左右側面観・上下顎咬合面観の５枚法とする。鏡像の場合は反転させて下さい。

5. メインテナンス時のパノラマエックス線写真および口腔内写真は、原則直近のものとします。（原則直近とは最新メインテナンスから1年以内が望ましい。）

6. 各写真には術前・メインテナンスの区別、正面・左右側面・上下顎咬合面の明示、および撮影年月日（西暦）をつける。

※口腔以外（鼻や口唇）の部位が写っていない鮮明な写真とする。
※申請時に症例報告書（１～３）を各１部、症例写真（１～３）を各１部ずつ用意し、提出する。
※申請時の症例報告書（１～３）、症例写真（１～３）について、それぞれ口腔インプラント専門医および所属長の確認が必要。