

# 受験者チェックシート

以下の書類がそろっているか提出前に必ず確認してください。

クリックするとチェックが入ります

チェック欄	提出書類タイトル
<input type="checkbox"/>	症例報告書 1
<input type="checkbox"/>	症例 1 : 術前 口腔内写真・パノラマエックス線写真
<input type="checkbox"/>	症例 1 : メインテナンス 口腔内写真・パノラマエックス線写真
<input type="checkbox"/>	症例報告書 2
<input type="checkbox"/>	症例 2 : 術前 口腔内写真・パノラマエックス線写真
<input type="checkbox"/>	症例 2 : メインテナンス 口腔内写真・パノラマエックス線写真
<input type="checkbox"/>	症例報告書 3
<input type="checkbox"/>	症例 3 : 術前 口腔内写真・パノラマエックス線写真
<input type="checkbox"/>	症例 3 : メインテナンス 口腔内写真・パノラマエックス線写真

症例報告書 1 ※専門医・所属長の先生は内容を精査したうえで電子署名を行ってください。

<b>症例 1</b>		1957年	6月生	男・女	67才	
インプラント埋入部位		〇〇部			欠損 形態	中間歯・遊離端 無歯顎・その他
初診	年月日	2000年	11月	22日	介助の有無	有・無
インプラント埋入手術	年月日	2002年	6月	4日	介助の有無	有・無
最終補綴	年月日	2002年	10月	24日	介助の有無	有・無
メンテナンス移行日	年月日	2002年	10月	24日	担当の有無	有・無
最新メンテナンス	年月日	2011年	9月	25日	担当の有無	有・無
主訴	<ul style="list-style-type: none"> <li>・ 歯肉からの出血</li> <li>・ 歯がなくてかめない</li> <li>・ 見た目が悪い</li> </ul>					
症例の概要	<p>歯肉出血と〇〇部の欠損治療を主訴に来院した。歯周病が中等度に進行しており歯周基本治療を先行させた。歯周ポケットやプラークコントロールの改善後、〇〇部に2本インプラント体の埋入手術を行い、術後約3か月後に二次手術、その後1か月目に上部構造を装着した。3か月ごとのメンテナンスを行い、現在上部構造装着後5年を経過し良好である。</p>					
治療に携わった内容	<p>初診時からメンテナンスまで担当した。インプラント体埋入手術に先行した歯周基本治療を開始した。初診時のPlaque control record (PCR)は46.7%であったが、再評価時には8.7%まで改善した。浸潤麻酔下でのScalingとRoot Planingを中心に約1年間かけ歯周病治療を行い、プラークコントロールの確立と深い歯周ポケットの除去とを行った。</p> <p>インプラント治療移行に際しインプラント治療の治療後も歯周病を含めた口腔管理の必要性などを説明し同意を得た。2002年6月3日手術前のスケーリングと口腔内清掃、手術に際しての注意事項を説明した。2002年6月4日〇〇部のインプラント埋入手術の介助を行った。</p> <p>手術室の準備から器具の滅菌消毒まで行い、第一助手と治療後の口腔内管理を担当した。</p> <p>2002年10月24日最終補綴後のブラッシング指導を行い、歯周病の管理を含めた3か月ごとのメンテナンスに移行した。</p>					
考察 (経過良好と判断できる判定基準)	<p>この症例を通し歯周病が中等度に進行していても歯周病治療を行い口腔内環境を整えば、インプラント治療が可能になる事がわかった。また歯周病治療を通じて患者との十分なコミュニケーションと信頼関係が出来た事により比較的スムーズにインプラント治療やメンテナンスに移行できた。今後も咬合の変化に注目すると共に歯周病を含めたメンテナンスを継続し口腔内環境を整えて行くことがインプラントを長期保存していくために必要不可欠であると考えます。</p>					

※フォントは MS 明朝, 11 ポイントでパソコン入力して下さい。1,000 字以内に収めて下さい。

※性別・欠損形態・介助担当の有無の選択箇所は下線を引いて下さい。

歯式はFDI方式に統一して所属長の先生は内容を精査したうえで電子署名を行ってください。

<b>症例 1</b>		1957年	6月生	男・女	67才	
インプラント埋入部位	〇〇部			欠損	中間歯・遊離歯	
初診	日	2000年	11月	介助の有無	有・無	
複数の部位に埋入した場合は症例の概要にその旨を記載すること。		2002年	6月	4日	介助の有無	有・無
		2002年	10月	24日	介助の有無	有・無
メンテナンス移行日	年月日	2002年	10月	24日	担当の有無	有・無
最新メンテナンス	年月日	2011年	9月	25日	担当の有無	有・無
主訴	・歯肉からの出血 ・歯がなくてかめない ・見た目が悪い					
症例の概要	歯肉出血と〇〇部の欠損治療を主訴に来院した。歯周病が中等度に進行しており歯周基本治療を先行させた。歯周ポケットやプラークコントロールの改善後、〇〇部に2本のインプラント体の埋入手術を行い、術後約3か月後に二次手術、 月目に上部構造を装着した。3か月ごとのメンテナンスを行い、現在上					
複数の部位に埋入しても、一口腔単位の管理を基本とするため1症例とする。 <u>必ず最終補綴物装着から2年以上経過したメンテナンス症例を提出すること。</u> 最新メンテナンスが最終補綴装着より2年以上経過していること。	した。インプラント体埋入手術に先行した歯周基本治療の治療後も歯周病を含めた口腔管理の必要性などを説明し同意を得た。2002年6月3日手術前のスケーリングと口腔内清掃、手術に際しての注意事項を説明した。2002年6月4日〇〇部のインプラント埋入手術の介助を行った。手術室の準備から器具の滅菌消毒まで行い、第一助手と治療後の口腔内管理を担当した。2002年10月24日最終補綴後のブラッシング指導を行い、歯周病管理の含めた3か月ごとのメンテナンスに移行した。					
考察 (経過良好と判断できる判定基準)	この症例を通し歯周病が中等度に進行していても歯周病を治すことを行い口腔内環境を整え、インプラント治療が可能な患者として治療を通じて患者との十分なコミュニケーションを確保し、インプラント治療やメンテナンスに移行し、共に歯周病を含めたメンテナンスを継続していくために必要不可欠であると考えた。					
	実際に歯科衛生士として患者に行った処置、学んだことを1000字以内(概要から考察まで)・枠内にまとめる。					

日付はすべて西暦で記入すること。

複数の部位に埋入した場合は症例の概要にその旨を記載すること。

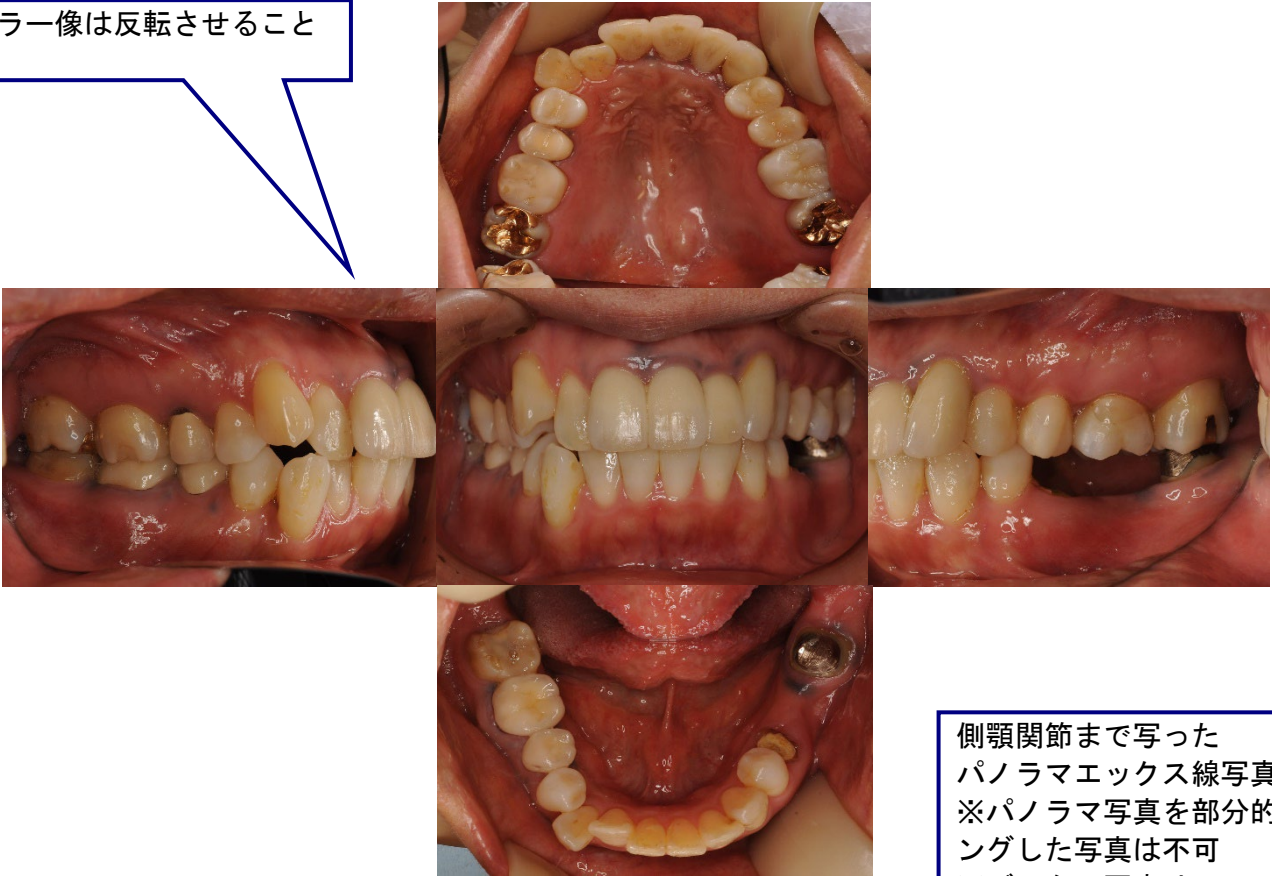
複数の部位に埋入しても、一口腔単位の管理を基本とするため1症例とする。  
必ず最終補綴物装着から2年以上経過したメンテナンス症例を提出すること。  
 最新メンテナンスが最終補綴装着より2年以上経過していること。

実際に歯科衛生士として患者に行った処置、学んだことを1000字以内(概要から考察まで)・枠内にまとめる。

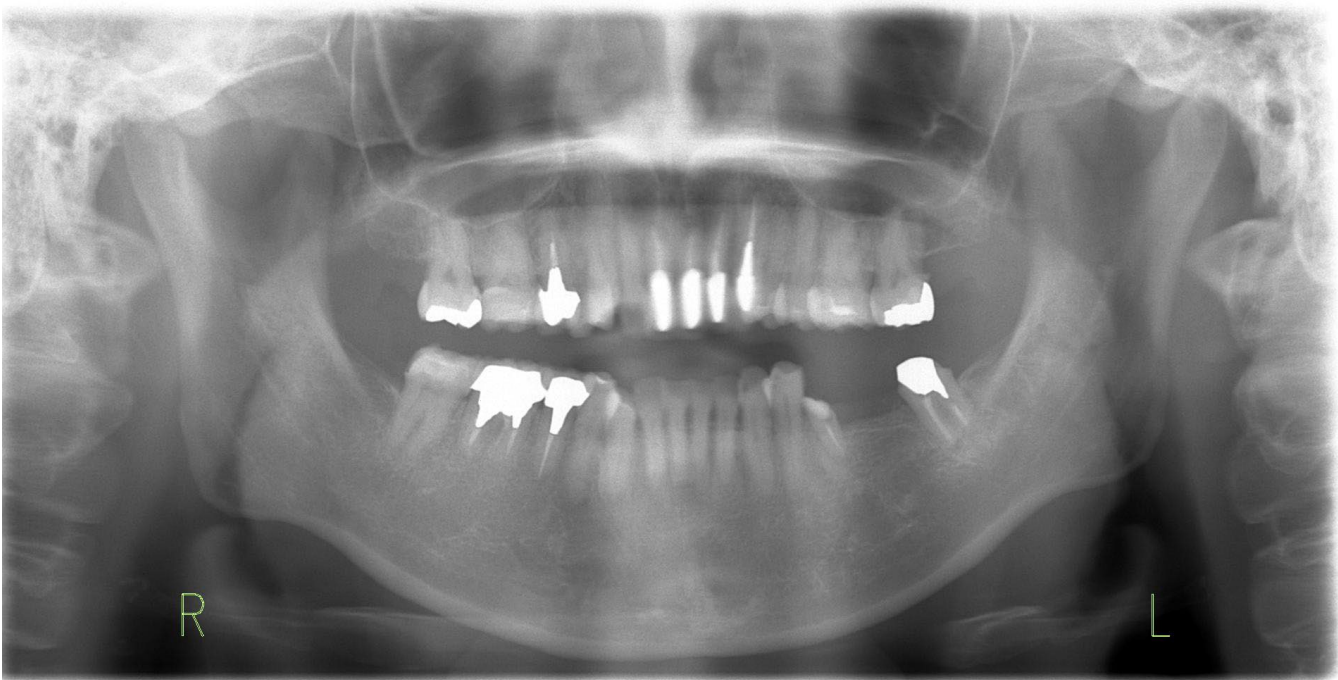
※フォントは MS 明朝, 11 ポイントでパソコン入力して下さい。1,000 字以内に収めて下さい。  
 ※性別・欠損形態・介助担当の有無の選択箇所は下線を引いて下さい。

症例1【術前】口腔内写真：20〇〇年〇月〇日 パノラマエックス線写真：20〇〇年〇月〇日	
申請者氏名	〇〇 〇〇

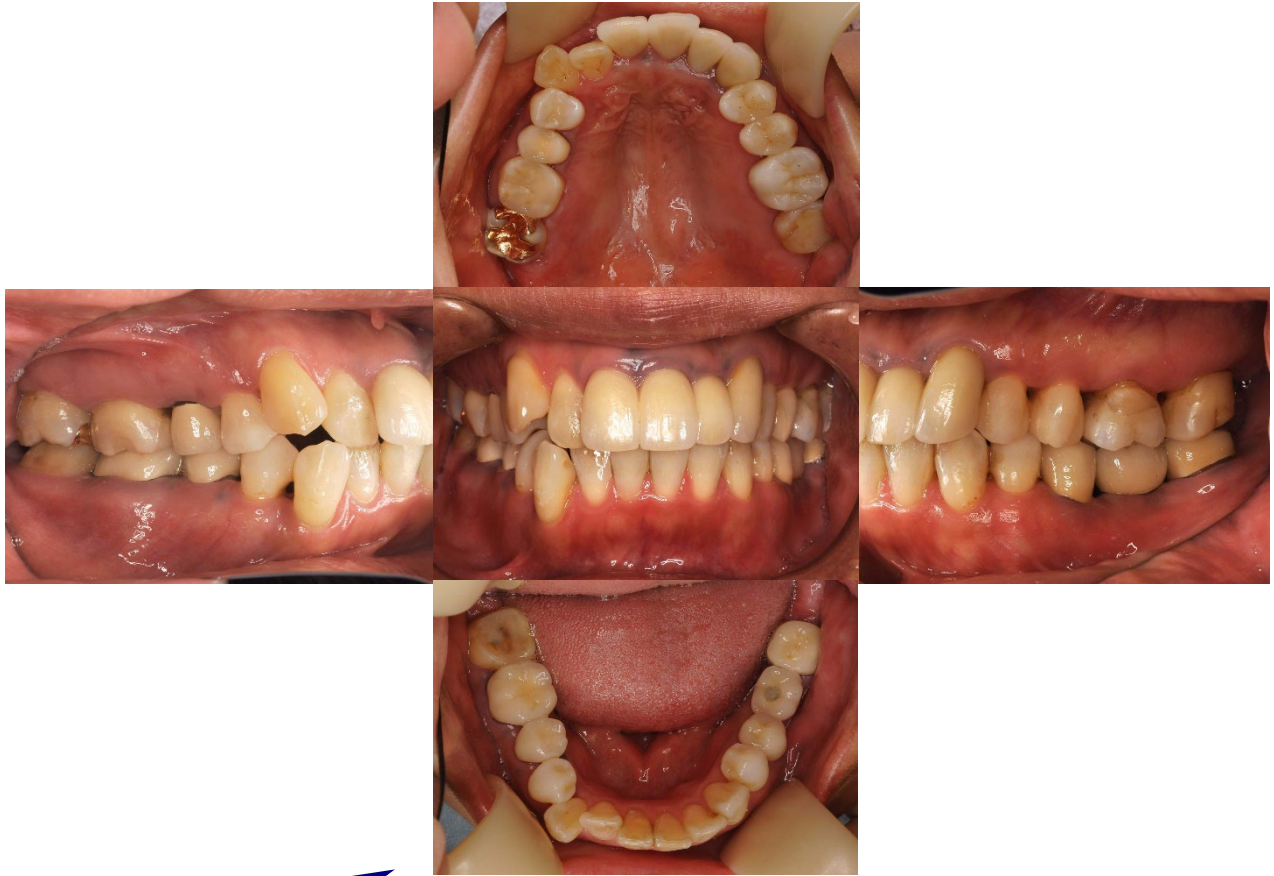ミラー像は反転させること



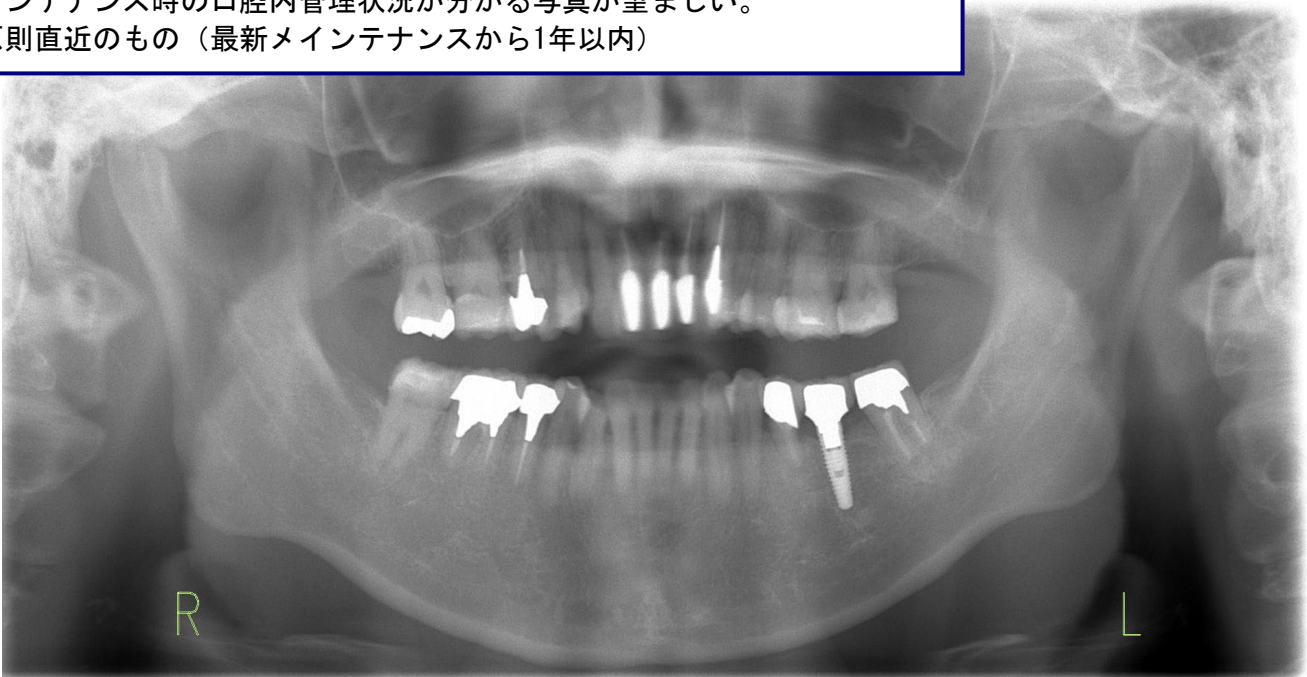側顎関節まで写った  
パノラマエックス線写真が必要  
※パノラマ写真を部分的にトリミングした写真は不可  
※デンタル写真は不可



症例1 【メンテナンス】 口腔内写真：20〇〇年〇月〇日 パノラマエックス線写真：20〇〇年〇月〇日	
申請者氏名	〇〇 〇〇



メンテナンスの写真は、最終補綴物装着後2年以上経過した写真が必要。  
メンテナンス時の口腔内管理状況が分かる写真が望ましい。  
※原則直近のもの（最新メンテナンスから1年以内）



## 症例写真について（注意事項）

1. インプラント治療を施行した部位がわかる術前の口腔内カラー写真であること。  
正面観・左右側面観・上下顎咬合面観の5枚法とする。残存歯を含めた全歯マージン部の歯肉の状態が判別できる写真であること。ポンティックやプロビジョナルクラウンなどが装着されている写真は不可。インプラント埋入部位の歯肉粘膜が確認できる写真であること。
2. 術前およびメンテナンス時（最終補綴物を装着して2年以上経過）のパノラマエックス線写真はコントラストの良いもの。ピアス等の装着によって画像が不鮮明になっていないもの。CTデータやフィルムを使用する場合はトリミングに注意する。両側の顎関節が写っていることが原則です。  
機種によっては顎関節が切れてしまう（写らない）場合には、使用機種名をエックス線写真に付記してください。
3. 術前のパノラマエックス線写真とは、インプラント治療部位に歯のない状態を指します（但し、抜歯即時埋入は除く）。歯のある場合は、当該部位の歯のないデンタルエックス線写真、またはCT等を添付して下さい。
4. メンテナンス時の口腔内写真は、インプラント治療を施行した部位の術後（最終補綴物を装着して2年以上経過）の口腔内カラー写真であること。正面観・左右側面観・上下顎咬合面観の5枚法とする。鏡像の場合は反転させて下さい。
5. メンテナンス時のパノラマエックス線写真および口腔内写真は、原則直近のものとしします。（原則直近とは最新メンテナンスから1年以内とする。）
6. 各写真には術前・メンテナンスの区別、正面・左右側面・上下顎咬合面の明示、および撮影年月日（西暦）をつける。

※口腔以外（鼻や口唇）の部位が写っていない鮮明な写真とする。

※申請時に症例報告書（1～3）を各1部、症例写真（1～3）を各1部ずつ用意し、提出する。

※申請時の症例報告書（1～3）、症例写真（1～3）について、それぞれ口腔インプラント専門医および所属長の検印が必要。