

はじめに

現在、歯の欠損に対する歯科治療の選択肢の一つとしてインプラント療法が行われています。このことは、インプラント治療で義歯のような違和感はほとんどなく、ブリッジにおける隣在歯や他の健全歯の切削の必要性がないなど多くの利点により広く取り入れられています。しかし、天然歯における歯周炎と同様にプラークによる炎症で発現するインプラント周囲炎が問題となっています。そこで、今回は新情報としてインプラント周囲炎の発症のメカニズムについてお話し、臨床におけるインプラント周囲炎の予防の一助にさせていただきたいと思います。

1. プラークがインプラント周囲組織に及ぼす影響

1) インプラントと天然歯における維持機構の違い

現在、インプラントは、一口腔内において天然歯と混在した環境で応用されています。しかし、天然歯は、歯肉、セメント質、歯根膜と歯槽骨で維持されていますが、インプラントでは、歯肉と歯槽骨とくに歯槽骨とインプラントとのオステオインテグレーションで維持されています。したがって、天然歯とインプラントでは、それぞれを維持している組織の構造のうえで大きな違いがあります。そこで、インプラント周囲炎を考える場合に天然歯と対比して考える必要があります。

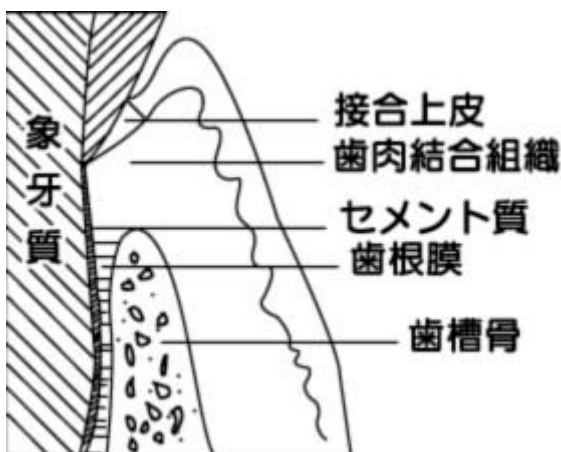

図 1. 天然歯の維持機構

天然歯は歯周組織で維持されています。

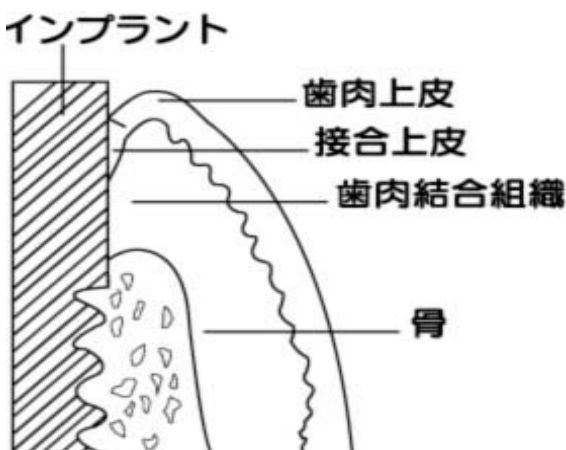


図 2. インプラントの維持機構

インプラントはオステオインテグレーションで維持されている

2) プラークがインプラント周囲組織に及ぼす影響

(1) 臨床所見とプラーク細菌叢との関連

1, 肉眼所見

今回のインプラント周囲炎は、ビーグル犬にインプラント(Branemark system(BR)とIntegral(IN))を埋入し、その後、プラークコントロールを中止して軟食を与え6ヵ月あてて発現させたデータです。

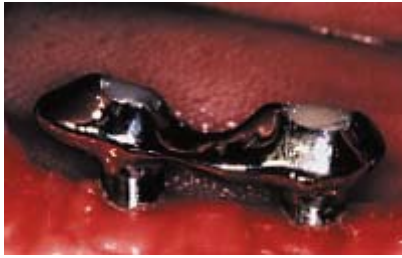

図 3. 実験開始時

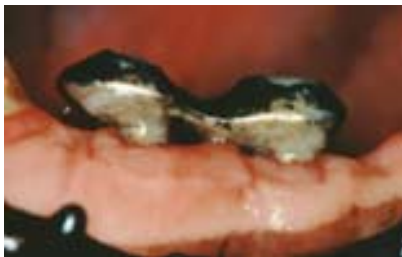

図 4. 術後 6 ヶ月
インプラント 周囲に多量のプラーク沈着を認める

2, 臨床所見

インプラント周囲炎における臨床所見での「プロービングの深さ」と「出血」の変化を直後、3ヵ月、6ヵ月でみました。「プロービングの深さ」は、術後6ヵ月でインプラント群が、天然歯に比較しポケットの深さを増加させ、「出血」も3ヵ月および6ヵ月共にインプラント群が出血傾向が大です。したがって、「プロービングの深さ」および「出血」ともインプラント群で大であり天然歯に比較しインプラント周囲組織には、強度の炎症の発現を生じていると考えられます。

Probing depthの変化 (mm)

(n=8)	Baseline	3ヶ月後	6ヶ月後
BR	2.1±0.8	2.7±0.5	2.0±0.4
IN	2.6±0.2	2.9±0.8	3.1±0.9
天然歯	2.0±0.4	2.3±0.6	1.8±0.7

** : P<0.01, * : P<0.05

図 5. プロービンノ深さの変化(mm)

BOPの変化

(n=8)	Baseline	3ヶ月後	6ヶ月後
BR	38±19	91±13	18±22
IN	22±16	91±19	84±23
天然歯	19±22	28±30	38±38

** : P<0.01 by χ^2 test

図 6. BOP の変化

3. 細菌学的検査

インプラント群と天然歯群におけるプラーク細菌叢の細菌学的検索では、両群間で大きな違いはなく、形態学的には、球菌の割合は日時に経過とともに減少し、変わって、運動性桿菌の割合が増加しています。したがって、インプラント周囲炎におけるポケット内細菌叢は天然歯と類似していることより、天然歯のプラーク細菌叢が隣接するインプラントのポケット内に影響を及ぼすことは十分に考えられます。

顕微鏡観察における細菌叢の変化(%)

(n=8)	Baseline			3ヶ月後			6ヶ月後		
	BR	IN	天然歯	BR	IN	天然歯	BR	IN	天然歯
cocci	63.8	85.8	83.0	46.5	32.0	64.4	37.6	54.4	53.0
motile rods	3.4	0.8	1.3	6.5	13.8	3.8	11.8	9.1	8.6
spirochetet	1.1	0	0	2.9	4.8	1.4	7.0	6.0	5.1
others	31.7	13.4	15.7	44.1	50.2	30.4	43.6	30.5	33.3
motile flora	4.5	0.8	1.3	9.4	17.8	5.2	18.2	15.1	13.7

motile flora: motile rods+spirochetes

図 7. 顕微鏡観察による細菌叢の変化(%)

(2) プラーク細菌によるインプラント周囲組織破壊(組織学的検索)

プラーク細菌に対する天然歯とインプラントの周囲組織に対する影響は、著しく異なっていました。同じ期間プラーク細菌を関与させましたが、天然歯では、歯肉組織に炎症は認められていません。一方、インプラントの周囲組織には著しい炎症性細胞浸潤を発現していました。



図 8. 術後 6 ヶ月: 天然歯群

歯周組織に炎症は認められない。

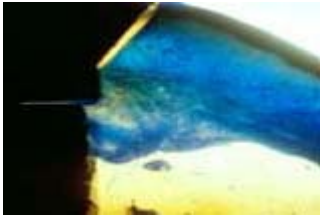


図 9. 術後 6 ヶ月:インプラント(In 群)
インプラント歯周炎を生じている

また、プラーク細菌が関与したインプラント周囲炎では、天然歯に認められる歯周炎とは異なった組織破壊像を呈していました。天然歯の歯周炎で認められる歯周ポケットの形成はインプラント周囲炎ではあまり認められません。一方、インプラント周囲組織における炎症性細胞浸潤の著しい部位は、フィクスチャーとアバットメントの接合部を中心として認められました。これら著しい炎症性細胞浸潤は、歯槽骨頂部に達し、カップ状の骨吸収を発現し、天然歯で認められる垂直性骨吸収の形成は認められませんでした。

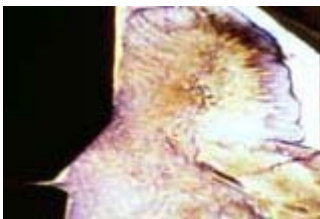


図 10. 術後 6 ヶ月:インプラント(Br 群)

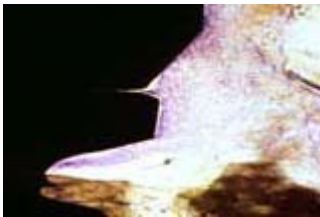


図 11. 歯槽骨頂部の拡大像

以上プラーク細菌がインプラント周囲組織に及ぼす影響について見てきましたが

1. 天然歯の歯周ポケット内細菌叢がインプラントサルカス内の細菌叢に影響を及ぼすこと
2. プラーク細菌に対し天然歯に比較し、インプラントの周囲組織は炎症による破壊が著しいこと
3. インプラント周囲炎では、フィクスチャーとアバットメントの接合部に著しい炎症の発現がみられたこと

などのインプラント周囲炎の特徴があげられますので、インプラントの臨床応用に際してはこれらの特徴を理解されて応用してください。

参考文献

1. 穂坂康朗、関口一実、斉藤 淳、木暮隆司、中川種昭、山田 了: プラークのイヌインプラント周囲組織に及ぼす影響について—臨床・細菌学的検索—、日歯周誌、38: 339~345, 1996.
2. 山之内一也、太田幹夫、大島みどり、日高庸行、山田 了: プラークのイヌインプラント周囲組織に及ぼす影響に関する組織学的研究、日歯周誌、38: 457~464, 1996.
3. Marinello, C.P, Berglundh, T., Ericsson, I., Klinge, Glantz, P.O. and Lindhe, J.: Resolution of ligature-induced peri-implantitis lesions in the dog. J. Clin. Periodontol., 22: 475~479, 1995.